押题密卷一

第一单元

A1型题

1.答案：E

解析:1.根尖周脓肿与黏膜下脓肿鉴别点是扪诊有无波动感。当根尖周脓肿发展至黏膜下脓肿阶段时，可触及黏膜下肿胀及波动感。

2.答案：B

解析:2.静止龋出现的条件是龋损处致龋的环境消失。龋病发展到某一阶段时，由于病变环境发生变化，隐蔽部位变得开放，原有致病条件发生变化，龋病不再继续进行，但损害仍保持原状，即发生静止龋

3.答案：E

解析:3.预防接种异常反应是指合格疫苗在实施规范接种过程中给受种者造成损害。故本题选E。

4.答案：B

解析:4.随机现象是指观察的结果在一定的条件下，可能发生亦可能不发生的现象。故本题选B。

5.答案：C

解析:5.属于牙体慢性损伤包括牙隐裂、楔状缺损、磨损、牙酸蚀症、牙根纵裂、（牙合）创伤性牙根横断。牙脱位属于牙外伤；畸形中央尖、牙内陷属于发育异常，四环素和氟牙症是导致釉质发育不全的诱因。

6.答案：E

解析:6.临床预防服务指医务人员在临床场所对“健康者”和“无症状患者”的健康危险因素进行评估，实施个性化的预防干预措施来预防疾病和促进健康。故本题选E。

7.答案：A

解析:7.中医典籍中有“天人合一”“天人相应”的观点，该观点所反映的医学模式为自然哲学医学模式（A对）。故本题选A。现在的医学模式是生物－心理－社会医学模式。

8.答案：D

解析:8.脂肪分解代谢后的产物是酮体。正常情况下，血液中的酮体含量较少。在饥饿、高脂低糖膳食及糖尿病时，葡萄糖利用减少，脂肪动员加强，脂肪酸分解增多，乙酰CoA大量生成而逐渐堆积，造成肝中酮体生成过多。故本题选D。

9.答案：D

解析:9.酪氨酸在酪氨酸酶的作用下，转化成黑色素。如果缺乏酪氨酸酶，会使黑色素生成障碍，导致白化病。故本题选D。

10.答案：E

解析:10.自然界最常见的单核苷酸是5’-核苷酸。故本题答案是E。容易错选C。

11.答案：B

解析:11.牙周基础治疗后，牙龈肥大增生仍未消退，适用的手术治疗方法为牙龈切除术。此为牙龈切除术适应证之一。

12.答案：B

解析:12.能产生白细胞毒素的牙周致病微生物是伴放线放线杆菌（Aa）。Aa可产生对高温和蛋白质敏感的白细胞毒素。

13.答案：D

解析:13.牙周袋形成是牙周炎最重要的病理性改变之一。牙槽骨吸收是牙周炎的另一个主要病理变化。有无附着丧失是鉴别牙龈炎和牙周炎的重要指标。

14.答案：D

解析:14.改良Widman翻瓣术内斜切口的优点之一是袋壁感染组织可被切除。内斜切口在保留牙龈外侧相对健康的角化龈的同时，去除了袋内壁的感染组织。

15.答案：A

解析:15.舌损伤的处理原则是尽量保持舌的长度，将创口按前后纵向缝合，不可将舌尖向后转折；如舌侧面与邻近牙龈或舌腹面与口底黏膜都有创面时，应分别缝合各部的创口，如不能缝合所有创口，应先缝合舌的创口；应采用粗的丝线（4号以上缝线）进行缝合，进针距创缘稍远，深度要深，尽可能多带一些组织，最好加用褥式缝合。故本题答案是A。易误选D。

16.答案：C

解析:16.咬肌间隙感染，长期脓液蓄积，易形成下颌支部的边缘性骨髓炎（C对）。

17.答案：E

解析:17.单侧完全性唇裂是指患侧整个上唇至鼻底完全裂开。患者的唇高过长，人中嵴、唇峰消失；完全性唇裂常可伴发不同程度的牙槽突裂；患侧鼻翼基部向下向外扩展，使得患侧鼻翼扁平、鼻孔宽大；由于口轮匝肌收缩，牵拉鼻尖及鼻小柱向健侧，故选E。

18.答案：C

解析:18.暴露在创口内的黏液腺都应摘除而不是保留。故本题答案是C。易误选E。

19.答案：D

解析:19.消毒时间自煮沸计算，一般15～20分钟

20.答案：D

解析:20.一般脓肿切开引流不用负压引流。因可使脓腔部分贴合，妨碍脓液的引流。故本题答案是D。易误选E。

21.答案：A

解析:21.在胚胎第6周，在未来的牙槽突区，表面上皮出现增生，开始仅在上下颌弓的特定点上，上皮局部增生，很快增厚的上皮互相连接，依照颌弓的外形形成一马蹄形上皮板。这一上皮板继续向深层生长，并在末端分裂为两个上皮板：向颊（唇）方向生长的上皮板称前庭板；位于舌（腭）侧的上皮板称为牙板。因此，牙板来自于口腔上皮，答案应为A。备选答案中成釉器来自于牙板，牙囊、牙乳头来自于间充质。

22.答案：D

解析:22.棘层内疱是天疱疮的表现；角质栓见于慢性盘状红斑狼疮；上皮异常增生见于白斑。扁平苔藓的特征：基底细胞层液化变性，上皮钉突伸长，固有层淋巴细胞浸润带。故本题答案是D。

23.答案：A

解析:23.急性浆液性牙髓炎特点：血管扩张充血，通透性增加，液体渗出组织水肿，中性粒细胞浸润，纤维蛋白渗出，成牙本质细胞变性坏死。故本题答案是

A。

24.答案：D

解析:24.颈总动脉分叉处约平于甲状软骨上缘。故本题答案是D。部位是常考点，应注意。

25.答案：C

解析:25.髁突呈椭圆形，内外径长，前后径短，前斜面较小为关节负重区，后斜面较大。向内突出多，向外突出少。故本题答案是C。

26.答案：A

解析:26.咀嚼肌处于最松弛状态、上下切牙间有1～4mm间隙是对息止颌位的描述；只有前牙接触，后牙不接触是前伸咬合时的描述。正中（牙合）位时上下牙达到最大面积接触。故本题答案是A。

27.答案：A

解析:27.龈下刮治术过程中，将刮治器工作面与根面平行（0°角），缓缓放入袋底牙石基部，然后改变洁治器角度，使工作面与牙根面呈45°～90°角，以80°为最佳。如角度小于45°，刮治器的刃不能“咬住”牙石，会从牙石表面滑过；如角度大于90°，则与牙面接触的是刮治器的侧面，而不是刮治器的刃。

28.答案：A

解析:28.属发育性囊肿的是甲状舌管囊肿。唾液腺囊肿、舌下腺囊肿、皮脂腺囊肿多是潴留性囊肿；根端囊肿多是炎症所致囊肿形成。故本题答案是A。易误选D。

29.答案：A

解析:29.腺泡细胞癌病理学特征：肿瘤圆形，有包膜，不完整；剖面实性，分叶状，有囊腔和坏死；镜下可见肿瘤细胞有腺泡样细胞、空泡细胞、闰管样细胞和透明细胞。腺泡样细胞含有特征的嗜碱性酶原颗粒。肿瘤细胞排成片状或腺泡状，可形成乳头状结构。

30.答案：C

解析:30.急性龋病变进展快，多见于儿童或青年人，病变的牙组织颜色浅，质地软而湿润，容易受到感染而发生牙髓病变。故选C。

31.答案：C

解析:31.球间牙本质指牙本质钙化不良时，钙化球之间遗留未被钙化的间质，钙化程度最低。故本题答案是C。

32.答案：C

解析:32.牙本质龋的病理变化由病损深部向表面分为四层：透明层、脱矿层、细菌侵入层、坏死崩解层。透明层又称硬化层，在透射光下呈均质透明状，这种透明是由于牙本质小管管腔变窄，管腔中有矿物盐沉积，使管腔内折光率与周围细胞间质相似。事实上，显微硬度分析表明，此层存在着一定程度的脱矿。故本题选C。

33.答案：D

解析:33.咀嚼周期的特征是开口快，最大开口时慢，闭口快，咬合接触时慢（D对）。

34.答案：A

解析:34.（1）二腹肌：有前后两腹和中间腱。后腹起自颞骨乳突切迹，止于中间腱。前腹起自下颌骨二腹肌窝，止于中间腱。（2）下颌舌骨肌：起自内斜线，最后部的肌纤维止于舌骨体。（3）颏舌骨肌：起自颏棘，向后止于舌骨体。（4）茎突舌骨肌：起自茎突，止于舌骨体与舌骨大角的连接处。舌骨上肌群的主要作用：二腹肌牵拉颏部向后下，参与张口运动；下颌舌骨肌收缩时抬高口底，在闭口时，抬高口底可增加舌向上的压力，使之能压迫食物向后由口咽部进入喉咽部。下颌舌骨肌也能降下颌骨。颏舌骨肌牵拉舌骨向前，当舌骨相对固定时也可降下颌骨。

35.答案：C

解析:35.颞下颌关节关节囊上前方附着于关节结节顶部的前方；上后方附着于鼓鳞裂，前内方与翼外肌上头融合；外侧附着于颧弓、关节窝的边缘和关节后结

节；内侧止于蝶骨嵴；下方止于髁突颈部。除内外侧直接附着于髁突以外，关节盘四周均与关节囊相连，因此将颞下颌关节间隙分为两个互不相通的上下腔，上腔大而下腔小。关节腔内衬以滑膜。

36.答案：C

解析:36.影响全口义齿稳定的有关因素：颌骨的解剖形态；上下颌弓的位置关系；承托区黏膜的厚度；人工牙的排列位置与咬合关系（B、E对）；颌位关系；义齿基托磨光面的形态（A对）。故本题正确答案为C。

37.答案：E

解析:37.（牙合）支托与支托呈球凹接触关系，即保证（牙合）力能够沿牙长轴传导，同时保证（牙合）支托和基牙间的位置稳定（E对）。

38.答案：C

解析:38.藻酸盐类在水中发生化学反应生成不溶性藻酸钙凝胶，所以藻酸盐类印模材料的凝固应为化学变化，故正确答案选C。

39.答案：A

解析:39.非解剖式牙不具备的特点是：上下颌牙具有一定的尖凹锁结关系。人工牙分解剖式牙：牙尖斜度33°或30°，上下颌牙锁结关系好，功能强，侧向力大；半解剖式牙：牙尖斜度20°，上下颌牙有一定锁结关系；非解剖式牙，牙尖斜度为0°，（牙合）面有溢出沟，咀嚼效能差，侧向力小。

40.答案：D

解析:40.采用印模膏制取无牙颌初印模时，浸泡印模膏的适宜水温应为60°C～70°C。故本题答案是D。数据要牢记。

41.答案：C

解析:41.大气压力参与全口义齿固位的条件是边缘封闭完整。当义齿受到脱位力的作用时，只有基托边缘与黏膜密合，周围软组织将基托边缘包裹严密，空气不能进入基托和黏膜之间，在基托黏膜之间形成负压，大气压力才能发挥作用。故本题答案是C。易误

选D。

42.答案：D

解析:42.颌位关系的确定是指恢复髁突的生理后位和面部下1/3高度。恢复水平关系一般是确定在水平方向唯一稳定的可重复的正中关系。故本题答案是D。

43.答案：D

解析:43.①地西泮静脉注射是目前治疗癫痫持续状态的首选药物（A错）。②哌替啶临床应用于各种疼痛、心源性哮喘、麻醉前给药及人工冬眠（B错）。③解热镇痛抗炎药是一类具有解热、镇痛，而且大多数还有抗炎、抗风湿作用的药物。阿司匹林是这类药物的代表，所以又被称为阿司匹林类药物（E错）。④卡马西平：是目前治疗三叉神经痛的首选药物（D对）。苯妥英钠：也是一种常用的药物，对多数病例有一定疗效（C错）。

44.答案：A

解析:44.腭裂的临床表现和特点：①腭部解剖形态的异常；②吸吮功能障碍（B对）；③腭裂语音；④口鼻腔自洁环境的改变；⑤牙列错乱（E对）；⑥听力功能的影响（C对）；⑦颌骨发育障碍（D对）。卷舌音不清不是腭裂的临床表现（A错，为正确答案）。

45.答案：E

解析:45.不能采用戊二醛消毒的是可见光固化器光纤头。戊二醛适用于多种不耐热器械的消毒，但可损坏可见光固化器光纤头，减少光输出。故本题答案是E。易误选C。

46.答案：C

解析:46.含有皮肤附件的囊肿可能是皮样囊肿。囊壁中无皮肤附件的为表皮样囊肿；皮脂腺囊肿内为潴留的皮脂；甲状舌管囊肿、始基囊肿内为囊壁上皮分泌的液体样物质。故本题答案是C。易误选E。

47.答案：D

解析:47.颌间牵引常用于复位下颌骨骨折。牙槽突骨折常用手法复位；上颌骨骨折常用颅颌牵引复位。故本题答案是D。易误选E。

48.答案：E

解析:48.舍格伦综合征的影像学表现可以分为4型：腺体形态正常，排空延迟；腺体末梢导管扩张，主导管多无改变，部分病例可伴主导管变粗，呈腊肠状，有的主导管边缘不整齐，局部增宽，成羽毛状、花边状，甚至葱皮状；向心性萎缩仅见主导管及某些分支导管，周缘腺体组织不显影；肿瘤样改变。

49.答案：D

解析:49.牙槽突骨折的特征性表现是摇动损伤区某一牙时，邻近牙及骨折片随之移动。故本题答案是D。易误选E。

50.答案：B

解析:50.张口度是指张口时上下中切牙切缘之间的距离。故本题答案是B。易误选E。

51.答案：A

解析:51.髁突高位骨折的治疗多采用颌间牵引。髁突高位骨折多采用保守治疗，中、低位骨折尽量使用骨板内固定，粉碎性骨折多摘除髁突。故本题答案是A。易误选E。

52.答案：D

解析:52.棘细胞增生是一种黏膜的病理变化，但不属于常增生的表现。其他选项均为上皮异常增生的表现。故答案应选D。

53.答案：A

解析:53.根尖囊肿由衬里上皮、纤维囊壁、囊内容物组成。上皮是无角化的复层鳞状上皮；外有纤维囊壁，上皮和囊壁有淋巴细胞、浆细胞浸润；囊液是棕黄色透明状。故本题答案是A。

54.答案：B

解析:54.原发性牙本质是指在牙发育过程中形成的牙本质。管周牙本质是位于成牙本质细胞突起周围的牙本质。继发性牙本质是牙发育完成后形成的牙本质，牙髓腔增龄性变窄是由于继发性牙本质的形成。修复性牙本质是在牙髓受到龋、磨损、酸蚀的时候形成的。牙本质受到刺激以后，牙本质小管内的成牙本质细胞突起变性，变性后矿物盐沉着矿化封闭小管，管周的胶原纤维变性，此时小管和周围同质折光率没有差异在磨片上呈透明状称为透明牙本质。故本题答案是B

55.答案：B

解析:55.面神经颊支位于腮腺导管上方的称为上颊支，位于导管下方的称为下颊支。腮腺管的临床意义：腮腺管与面神经上、下颊支的解剖位置相对恒定，腮腺管常作为寻找面神经颊支的解剖标志（B对）。

56.答案：C

解析:56.丝状乳头数目最多，乳头表面有透明角化上皮细胞。每个菌状乳头味蕾群、叶状乳头味蕾群、轮廓乳头味蕾群分别含有3个、30个、250个（C对）左右的味蕾。

57.答案：C

解析:57.乳牙外形的特点：体积小，牙冠短小，乳白色。（1）颈嵴突出，冠根分明。（2）上颌乳尖牙的牙尖偏远中，与恒尖牙相反。（3）下颌乳前牙舌面边缘嵴与颈嵴都比恒前牙明显。（4）下颌第一乳磨牙牙冠形态不同于任何恒牙。（5）下颌第二乳磨牙的近中颊尖、远中颊尖及远中尖的大小基本相等。（6）乳磨牙根于短，根分叉大。

58.答案：A

解析:58.在骨吸收区，骨表面有蚕食状凹陷，称Howship陷窝，又称骨吸收陷窝。凹陷处可见多核巨细胞即破骨细胞。

59.答案：A

解析:59.属发育性囊肿的是甲状舌管囊肿。唾液腺囊肿、舌下腺囊肿、皮脂腺囊肿多是滞留性囊肿；根端囊肿多是炎症所致囊肿形成。故本题答案是A。易误选D。

60.答案：B

解析:60.颞下颌关节强直造成的咬合错乱不正确的是下颌牙弓变宽。颞下颌关节强直可以造成下颌骨的发育停止，下颌骨体积变小，牙弓变窄。故本题答案是B。易误选E。

61.答案：B

解析:61.不属病灶牙的是已治愈的严重的根尖病患牙。病灶牙指能够引起或者已经引起病变的牙齿，已治愈的患牙由于没有了引起病变的潜能就不再属于病灶牙。故本题答案是B。易误选E。

62.答案：D

解析:62.龋均：指受检查人群中每人口腔中平均龋、失、补牙数。

63.答案：D

解析:63.具有局部浸润性生长的肿瘤为成釉细胞瘤。海绵状血管瘤、囊性水瘤、蔓状血管瘤都为脉管瘤，多呈膨胀性生长，可压迫周围正常组织结构；牙龈瘤无肿瘤特有的结构，因而为非真性肿瘤，多为外突性生长，不具有浸润性；成釉细胞瘤可使其内的牙齿牙根吸收，也可引起神经症状，具有局部浸润性。故本题答案是D。易误选E。

64.答案：C

解析:64.摇动：适用于扁根的下前牙（B错）、前磨牙（D、E错）及多根的磨牙（A错）。扭转：用于圆锥形根的牙，如上颌中切牙和尖牙（C对）。

65.答案：D

解析:65.临床上，进行卡环设计时，可根据不同情况将模型作不同程度的倾斜，所画的观测线就有无数条。由此选择D。当模型上基牙的牙冠长轴与水平面有一定的倾斜时，牙冠轴面最凸度的连线称之为观测线

66.答案：D

解析:66.全口义齿主承托区的组织结构特点是：牙槽嵴顶黏膜表面为高度角化的复层鳞状上皮，黏膜下层致密。故本题答案是D。易误选A。

67.答案：D

解析:67.瓷嵌体与金属嵌体相比，最大的优点是色泽协调美观。瓷嵌体美观，金属嵌体物理性能稳定，制作相对简单，机械性能好。故本题答案是D。易误选B。

68.答案：B

解析:68.基托应有一定的厚度以保证其抗挠曲强度，以免受力时折断，金属基托厚约0.5mm，边缘厚约1.0mm，成圆钝状。

69.答案：D

解析:69.口腔软组织处理：治疗口腔黏膜疾病（A对）；系带的修整（E对）；瘢痕组织的修整（B对）；对松软组织的修整（C对）。咀嚼肌功能训练不属于义齿修复前口腔软组织的处理（D错，为正确答案）。

70.答案：E

解析:70.（1）当口腔处于休息状态时，义齿容易松动脱落是由于基托组织面与黏膜不密合（E错，为正确答案）或基托边缘伸展不够，边缘封闭作用不好造成。（2）当口腔处于休息状态时，义齿固位尚好，但张口、说话、打呵欠时义齿易脱位，这是由于基托边缘过长（A对）、过厚；唇、颊、舌系带区基托边缘缓冲不够，影响系带活动（B对）；人工牙排列的

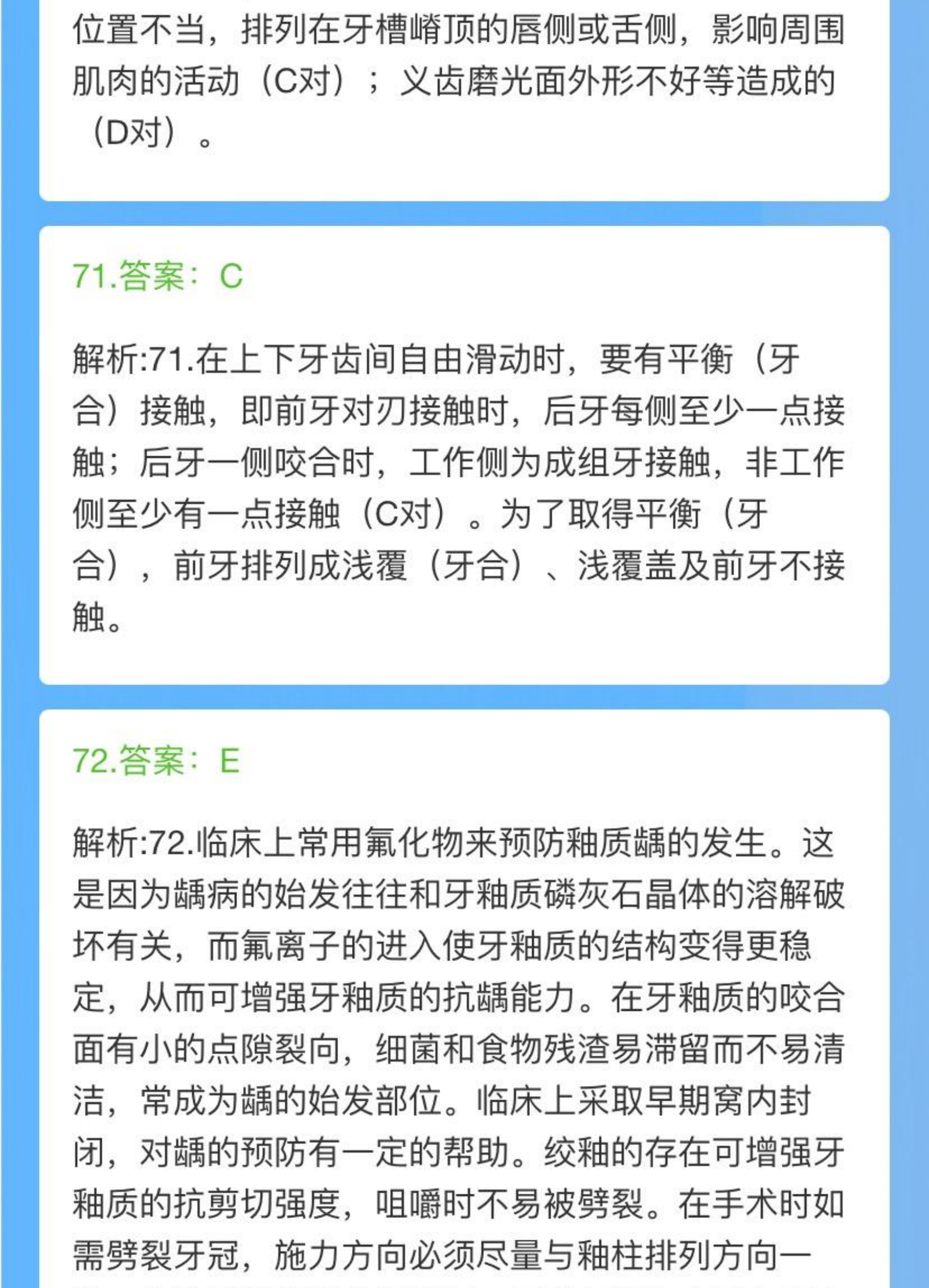

位置不当，排列在牙槽嵴顶的唇侧或舌侧，影响周围肌肉的活动（C对）；义齿磨光面外形不好等造成的（D对）。

71.答案：C

解析:71.在上下牙齿间自由滑动时，要有平衡（牙合）接触，即前牙对刃接触时，后牙每侧至少一点接触；后牙一侧咬合时，工作侧为成组牙接触，非工作侧至少有一点接触（C对）。为了取得平衡（牙合），前牙排列成浅覆（牙合）、浅覆盖及前牙不接触。

72.答案：E

解析:72.临床上常用氟化物来预防釉质龋的发生。这是因为龋病的始发往往和牙釉质磷灰石晶体的溶解破坏有关，而氟离子的进入使牙釉质的结构变得更稳定，从而可增强牙釉质的抗龋能力。在牙釉质的咬合面有小的点隙裂向，细菌和食物残渣易滞留而不易清洁，常成为龋的始发部位。临床上采取早期窝内封闭，对龋的预防有一定的帮助。绞釉的存在可增强牙釉质的抗剪切强度，咀嚼时不易被劈裂。在手术时如需劈裂牙冠，施力方向必须尽量与釉柱排列方向一

致。在治疗龋病制备洞型时，不宜保留失去牙本质支持的悬空釉柱，否则充填后，当牙受压力时，此种薄而悬空的牙釉质常易破碎。

73.答案：E

解析:73.我国传统上将天疱疮分为四型：寻常型、增殖型、落叶型、红斑型。

74.答案：C

解析:74.龈上洁治主要是去除龈缘附近及以上的牙石菌斑。

75.答案：C

解析:75.边缘性龈炎的最主要治疗原则是去除病因。对于牙龈炎症较重者，可配合药物治疗；对于少数牙龈纤维增生明显，炎症消退后牙龈形态仍不能恢复正常者，可施行牙龈形成术。

76.答案：E

解析:76.NADH呼吸链产生3分子ATP，琥珀酸呼吸链产生2分子ATP。在电子传递反应中伴有电位降。在电子传递链的FMN-辅酶Q、Cytb-Cytc和Cytaa3-O2的三个部位各自的电位降所释放的能量足以合成1分子ATP，所以NADH电子传递链可合成3分子ATP。而FADH2电子传递链没有FMN-辅酶Q，所以只能合成2分子ATP。故本题答案是E。首先注意本题问的是哪项"错误"，其次还要掌握其他四项正确的选项以便全面掌握本题的考点。

77.答案：D

解析:77.亚基是组成具有四级结构蛋白质的各个肽链。α-螺旋、β-折叠、β-转角和无规卷曲属二级结构。故本题答案是D。首先注意本题问的是哪项“不属于”，其次还要掌握其他四项正确的选项以便全面掌握本题的考点。

78.答案：E

解析:78.Km为米氏常数，其值等于反应速度为最大速度一半时的底物浓度。注意不是产物浓度，很容易记错。故本题答案是E。

79.答案：B

解析:79.正常情况下，血中酮体含量很少，约为0.03～0.5mmoL/L（0.5～5mg/dl）。在饥饿、高脂低糖膳食及糖尿病时，葡萄糖利用减少，脂肪动员加强，脂肪酸分解增多，乙酰CoA大量生成而逐渐堆积，造成肝中酮体生成过多。故本题答案是B。

80.答案：C

解析:80.酶对温度的变化极为敏感，温度对酶促反应速率有双重影响。

81.答案：D

解析:81.脂肪酸经β氧化后生成少量乙酰辅酶A，在线粒体中可缩合生成酮体。饥饿时此代谢增强，酮体增多。

82.答案：B

解析:82.嗜碱性粒细胞和肥大细胞释放组胺等造成过敏的物质，引起哮喘。

83.答案：A

解析:83.医患关系是以诚信为基础的具有契约性质的信托关系。

84.答案：C

解析:84.日常生活和工作中，对某些事物有“食之无味，弃之可惜”之感，这属于心理上的趋避冲突，对同一目标既向往又拒绝的心理冲突，是趋避冲突。故本题答案是C。易误选B，双避冲突，指对两种及以上目标都想要回避，但只能回避其中之一时的内心冲突。

85.答案：E

解析:85.根管治疗的适应证：①牙髓疾病：不能保存活髓的各型牙髓炎；牙髓坏死；牙内吸收；牙髓钙化（仅指可以除去钙化物后根管通畅达根尖部者）；②根尖周疾病:各型慢性根尖周炎和急性症状缓解后的急性根尖周炎（尤其适于根管未闭锁患牙）。③牙周-牙髓联合病变。④外伤牙：牙根已发育完成，牙冠折断牙髓暴露者；牙冠折断未露髓但需进行全冠或桩核修复者；根折患牙断根尚可保留用于修复者。⑤某些非龋牙体硬组织疾病：重度牙发育异常患牙需行全冠或桩核冠修复者；重度磨损牙出现严重牙本质敏感无法缓解者；隐裂牙需行全冠修复前；牙根纵裂患牙需行截根手术的非裂根管。⑥意向性摘除牙髓的患牙，错位、扭转或过长牙，修复时需大量磨改牙冠，可能累及牙髓；颌骨手术涉及的牙齿，移植牙、再植牙。

86.答案：C

解析:86.根管机械预备的目的包括：清除根管内病变的牙髓组织及其分解产物、细菌及各种毒素；除去根管壁表层感染的牙本质、制备成一个在根管口直径最

大、牙本质牙骨质界处直径最小的平滑的、锥形的根管；冲洗洁净，除去根管内残余的物质及碎屑。预备后应保持自然根尖孔的位置和形态。

87.答案：A

解析:87.绝大多数由牙髓途径造成根尖周组织的感染；少数情况下经由牙周病变、邻牙的根尖周病变或血源途径。

88.答案：E

解析:88.畸形中央尖多见于下颌前磨牙，以下颌第二前磨牙最多见，偶见于上颌前磨牙，常对称发生。

89.答案：D

解析:89.龋病为牙体硬组织的进行性破坏疾病，病变发展缓慢。

90.答案：A

解析:90.倒凹固位是在洞底的侧髓线角或点角处平洞底向侧壁牙本质作出的潜入小凹，有时也可沿线角作固位沟。充填体突入倒凹或固位沟内，形成洞底略大于洞口的形态，从而防止充填体与洞底呈垂直方向的脱位。

91.答案：A

解析:91.A型行为的典型特征：竞争意识强，对他人有敌意，过分抱负，易紧张和冲动等。

92.答案：D

解析:92.医学伦理学基本原则有不伤害原则、有利原则、尊重原则和公正原则，从案例内容看不涉及公正原则，主要看是否符合不伤害和有利原则。有利原则是指医务人员的诊疗行为。

93.答案：C

解析:93.嘌呤核苷酸分解代谢的最终产物是尿酸，当此代谢途径异常时，可导致血中尿酸含量增高，导致痛风症。

94.答案：D

解析:94.拔除该断根的最好方法是采用去牙根间隔法。远中根折断在5mm处时断面应位于骨下，根钳不容易钳夹；牙根与牙槽骨粘连，牙挺和根管扩大器使用受限；翻瓣去骨法可以取出牙根，但创伤过大；去牙根间隔法即可以解除粘连骨阻力，更可以很好地暴露牙根，创伤相对也较小。故本题答案是D。

95.答案：B

解析:95.右侧下颌化脓性中央性颌骨骨髓炎，X线片上出现骨质破坏表现约在发病后2～4周。一般在发病2～4周，进入慢性期，颌骨已有明显破坏之后，X线检查才有诊断价值。故本题答案是B。数据要牢记。

96.答案：C

解析:96.放疗后2年出现下颌磨牙区黏膜破溃，牙槽突骨面外露并长期溢脓，牙松动。最可能的诊断是放射性颌骨骨髓炎。故本题答案是C。易误选E。

97.答案：A

解析:97.右上后牙进食不适，拍牙片未见异常，其牙片表现中不正确的是牙骨质与牙本质明显区别。正常牙片中牙骨质与牙本质无明显区分。故本题答案是A。易误选C。

98.答案：D

解析:98.颏部着地损伤后出现右侧后牙早接触、前牙及左后牙开牙合。患者发生了右侧髁突骨折。单侧急性前脱位者，颏部中线及下前牙中线偏向健侧，健侧后牙反（牙合）。颏部受创后，髁突常间接受创发生骨折，可出现患侧后牙早接触、前牙及健侧后牙开（牙合）。故本题答案是D。

99.答案：D

解析:99.将撕脱的头皮经过啃创后行血管吻合，原位再植。撕脱皮肤再值仅适于伤后2～3小时，最长不超过6小时。如撕脱部分头皮无可供吻合的血管，可将其切取成中厚皮片回植。故本题答案是D。易误选B。

100.答案：D

解析:100.左侧先天性完全性唇腭裂致上颌发育不全，其临床检查除唇腭裂外，其他表现中错误的是远中咬合关系。上颌骨发育不足，导致上颌牙弓发育不足，相对下颌而言应该是近中咬合关系。故本题答案是D。易误选B。

101.答案：D

解析:101.女，25岁。右颌下区无痛性肿块发现10余年。肿块生长缓慢，压缩感（+），体位移动试验（+），触诊质软。该患者最可能的诊断是海绵型血管瘤。五个选项中，仅D有体位移动试验（+）的特点。故本题答案是D。易误选B。

102.答案：C

解析:102.右上前牙持续性剧烈跳痛，自右下睑至上唇鼻旁区明显肿胀，皮肤红、热，压痛，炎症向上发展，侵及眶下间隙，导致眶下间隙感染。故本题答案是C。易误选E。

103.答案：B

解析:103.恋物行为厌恶疗法较好。故本题答案是B。

104.答案：C

解析:104.左下第三磨牙低位阻生，牙龈红肿，形成冠周脓肿，正确的局部处理方法是局部冲洗上药。脓肿局限于冠周，冲洗可以去除局部刺激因素。如果脓肿形成于颌周间隙，需要切开引流。故本题答案是C。易误选E。

105.答案：B

解析:105.拟拔除上颌第二磨牙，调整椅位时应头后仰至上颌牙（牙合）平面与地面成45°角。故本题答案是B。易误选E。

106.答案：D

解析:106.一般在拔牙后3个月，待拔牙创口完全愈合牙槽嵴吸收基本稳定后制作固定义齿（B错）。

107.答案：C

解析:107.义齿各部分与组织贴合良好，固位好，余牙咬合接触良好，咬合时患者感基牙酸痛，引起酸痛最可能的原因是支托凹预备过深，可能是牙体预备后的敏感。故本题答案是C。易误选D。

108.答案：B

解析:108.右下6低（牙合），近远中与邻牙均无接触，有食物嵌塞，龈乳突充血。对该患牙采用的最佳修复体是铸造全冠。力了恢复咬合不能选择3/4冠和开面冠，塑料冠一般不作力永久修复，而高嵌体不适于活髓牙。故本题答案是B。易误选D。

109.答案：D

解析:109.修复体牙尖斜度大会导致承受大的侧向力大，但是与牙龈的红肿无关；食物嵌塞，龈缘过长刺激，轴面突度过小食物撞击牙龈，都会导致牙龈红肿。故本题答案是D。易误选A。

110.答案：C

解析:110.左上颌第一双尖牙邻（牙合）银汞充填物部分脱落，X线片显示根充完善，最佳修复设计方案是桩核+PFM。死髓牙一般不做嵌体，第一前磨牙出于美观要做烤瓷冠，由于牙体缺损大所以要桩核+PFM。故本题答案是C。易误选D。

111.答案：A

解析:111.咬合时有摆动，所以咬合不平衡导致了黏膜压痛。故本题答案是A。

112.答案：A

解析:112.游离缺失应设计可摘局部义齿不能选择固定义齿。故本题答案是A。

113.答案：C

解析:113.不适合固定义齿修复的主要理由是牙周储备力不够。右下456缺失，根据安氏法则右下37的牙周膜面积小于右下456，所以不能做固定修复。故本题答案是C。易误选D。

114.答案：C

解析:114.为防止上颌义齿以此为支点而产生翘动和压痛，义齿基托组织面相应处需做缓冲处理。

115.答案：D

解析:115.咀嚼费力，咀嚼肌易酸痛，最可能的原因是垂直距离过高。总义齿垂直距离恢复过高，会导致面下1/3软组织紧张，鼻唇内变浅，开口度变小；咀嚼困难，面部酸痛，说话时义齿撞击音。故本题答案是D。

116.答案：B

解析:116.由于肾上腺素可引起心悸、头痛、紧张、恐惧、颤抖、失眠等不良反应，如用量过大或注射时

误入血管，可引起心血管功能障碍，也可因血压升高而发生脑出血，或因心脏过度兴奋引起心律失常，甚至心室颤动等（E错）。晕厥的临床表现：头晕、胸闷、面色苍白、全身冷汗、四肢厥冷无力、脉搏快而弱、恶心、呼吸困难，重者可出现心率减慢、血压急剧下降，甚至有短暂的意识丧失（B对）。延迟型超敏反应常见血管神经性水肿，偶见荨麻疹、药疹、哮喘和过敏性紫癜。即刻型超敏反应是当用极少量药后，立即发生极严重的类似中毒症状，患者突然惊厥、昏迷、呼吸、心搏骤停而死亡（D错）。抑制型中毒反应：迅速出现脉搏细弱、血压下降、神志不清，随即呼吸、心跳停止。局麻药中毒的早期最典型症状之一是口周麻木（C错）。

117.答案：E

解析:117.牙髓摘除术适应证：①各型牙髓炎；②意外穿髓者；③外伤牙冠折断在龈上者。该患儿牙已穿髓，但牙龈未见瘘管且年龄较小，应保存患牙，选择牙髓摘除术。故选E。

118.答案：A

解析:118.咬肌间隙感染的典型症状是以下颌支及下

颌角为中心的咬肌区肿胀、充血、压痛，伴明显开口受限。不易触到波动感（E错）。翼下颌间隙感染常是先有牙痛史，继之出现开口受限，咀嚼、吞咽疼痛。口腔检查见翼下颌皱襞处黏膜水肿，下颌支后缘稍内侧可有轻度肿胀、深压痛（A对）。颞下间隙感染发生时外观表现常不明显，仔细检查可发现颧弓上、下及下颌支后方微肿，有深压痛，伴有不同程度的开口受限（B错）。多数下颌下间隙感染是以下颌下淋巴结炎为其早期表现，临床表现为下颌下区丰满，检查有明确边界的淋巴结肿大、压痛。化脓性下颌下淋巴结炎向结外扩散形成蜂窝织炎（D错）。口底蜂窝织炎（口底多间隙感染）无论是化脓性病原菌引起的感染还是腐败坏死性病原菌引起的感染，局部及全身症状均很严重（C错）。

119.答案：D

解析:119.口腔颌面外科常用的引流物有片状引流、纱条引流、管状引流和负压引流。前3种引流方法的创口是开放的（A、B、C错），故亦称开放引流（E错）；后一种创口是封闭的，故亦称闭式引流（D对）。闭式引流即负压引流主要用于颌面颈部较大手术的术后引流，例如颈淋巴清扫术、下颌骨切除术、腮腺摘除术等。

120.答案：C

解析:120.继发龋的发生与牙体组织预备过多无关。预备时不作预防扩展，边缘不密合，粘固剂溶解造成渗漏都会造成继发龋。故本题答案是C。易误选D。

A3型题

121.答案：CBE

解析:121～123.桩核冠修复的适应证：完善根管治疗；牙周健康，牙根长度根管粗细适宜。桩预备的要求：达到根长2/3-3/4，直径为根径1/3桩长大于等于冠长，至少保留5mm根尖封闭。

122.答案：DC

解析:124～125答案.高度怀疑为皮样囊肿。该颊部肿物位于下颌舌骨肌下面，只有当患者充分地正面后仰，绷紧肌肉，才能使肿物更突出，以便手术。

123.答案：BEE

解析:126～128.拔牙后修复时机3个月，否则会因牙

槽骨吸收，基托与组织不密合。重衬最好取闭口印模，装胶重衬。

124.答案：CEE

解析:129～131.目前拔牙临床多采用过敏少、麻醉效果好的2%利多卡因，丁卡因毒性较大。因有高血压病，最好不加入能使血管收缩的肾上腺素。下前牙骨板薄，麻药可以有效浸润，可采用浸润麻醉。如漫润麻醉效果较差，牙周韧带麻醉可以代替局部浸润麻醉和阻滞麻醉。

125.答案：ED

解析:132～133.外伤牙容易出现外吸收，最重要的是拍X线片，明确患牙牙根及根尖状况。对于前牙应该采取美观效果好的修复体，且患牙唇倾明显，需要改形，选择烤瓷桩核冠。

126.答案：EB

解析:134～135.该患者已经出现张口受限，结合其他症状可诊断为咬肌间隙脓肿。患者表现出的冠周脓肿症状为咬肌间隙脓肿所引起，诊断时应诊断为最严重

的疾病。咬肌间隙感染的典型症状是以下颌支及下颌角为中心的咬肌区肿胀、变硬、压痛，伴有明显的开口受限。若炎症在一周以上，压痛点局限区有凹陷性水肿。长期蓄脓易形成下颌骨升支部的边缘性骨髓炎。智牙冠周炎部位靠近下颌角，是边缘性颌骨骨髓炎最常见的病因。

B1型题

127.答案：EDB

解析:136～138.囊腔内含有牙冠见于含牙囊肿；纤维结缔组织囊壁内见异位甲状腺滤泡见于甲状舌管囊肿。

128.答案：EBA

解析:139～141.下颌第二乳磨牙的近中颊尖、远中颊尖、远中尖大小基本相等。上颌第一磨牙的远中颊尖三角嵴和近中舌尖三角嵴连成斜嵴。

129.答案：CBE

解析:142～144.血运丰富，组织抗感染能力和再生修

复能力强。组织疏松，组织液渗出后易于肿胀。多个筋膜间隙的存在，使感染容易从一个间隙传到另一个间隙。

130.答案：DAC

解析:145～147.下颌第一前磨牙的颊尖三角嵴和舌尖三角嵴相连形成横嵴;上颌第一磨牙的远中颊尖三角嵴和近中舌尖三角嵴连成斜嵴。

131.答案：CDC

解析:148～150.牙冠严重缺损上前牙需要先行桩核修复再行烤瓷冠修复。锥形过小前牙可直接采用烤瓷冠修复。

上一节解析
下一节解析