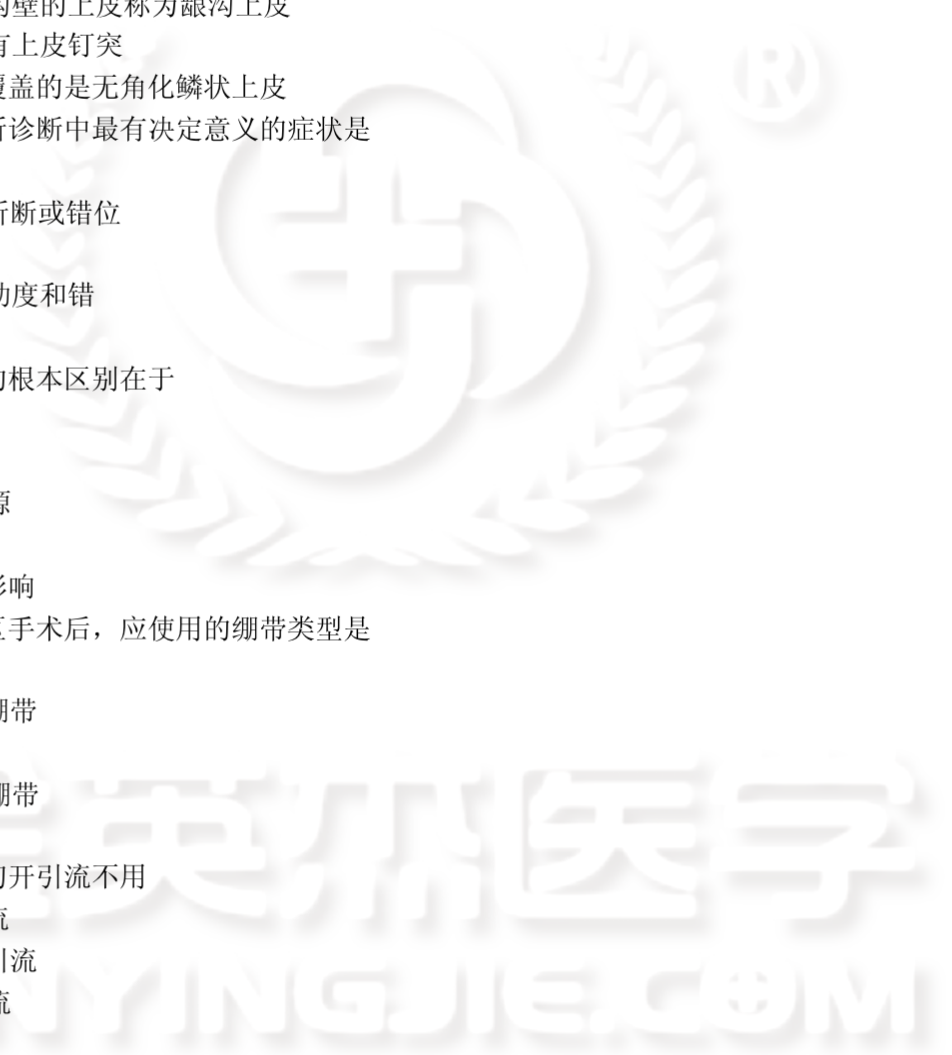


- 1.关于白斑，以下错误的是
 - A.是指发生黏膜表面的白色斑块，不能擦掉
 - B.是一个组织学名词
 - C.临床和病理上不能诊断为其他疾病
 - D.分均质型和非均质型
 - E.可表现不同程度上的上皮异常增生
- 2.关于牙龈上皮，以下错误的是
 - A.牙龈由上皮、固有层和黏膜下层组成
 - B.口腔龈上皮为牙龈上皮暴露于口腔的部分
 - C.覆盖于龈沟壁的上皮称为龈沟上皮
 - D.龈沟上皮有上皮钉突
 - E.龈谷表面覆盖的是无角化鳞状上皮
- 3.上颌骨骨折诊断中最有决定意义的症状是
 - A.鼻腔出血
 - B.数个牙齿折断或错位
 - C.面部肿胀
 - D.颌骨出现动度和错
 - E.脑震荡
- 4.癌与肉瘤的根本区别在于
 - A.生长方式
 - B.发病年龄
 - C.组织学来源
 - D.临床症状
 - E.对全身的影响
- 5.腮腺咬肌区手术后，应使用的绷带类型是
 - A.四头带
 - B.交叉十字绷带
 - C.头部绷带
 - D.颅颌弹性绷带
 - E.石膏绷带
- 6.一般脓肿切开引流不用
 - A.橡皮片引流
 - B.盐水纱条引流
 - C.橡皮管引流
 - D.负压引流
 - E.碘仿纱条引流
- 7.腺源性感染最常见于
 - A.咽旁间隙
 - B.翼下颌间隙
 - C.下颌下间隙
 - D.舌下间隙
 - E.颞下间隙
- 8.拔除上颌第一磨牙的麻醉方法是
 - A.颊、腭侧局部浸润



- B.颊侧近中局部浸润加上颌结节阻滞麻醉，腭侧行腭大孔麻醉
- C.颊侧行上颌结节阻滞麻醉，腭侧行切牙孔麻醉
- D.颊侧行上颌结节阻滞麻醉，腭侧行腭大孔麻醉
- E.颊侧行眶下孔阻滞麻醉，腭侧行腭大孔麻醉
- 9.颌面部无菌创口一般的处理原则是
- A.每日更换敷料
- B.创口湿敷
- C.创口冲洗
- D.创口严密缝合，早期暴露
- E.大剂量应用抗生素
- 10.化脓性下颌骨中央性骨髓炎的好发部位是
- A.喙突
- B.体部
- C.正中联合
- D.升支部
- E.髁突
- 11.用于口内消毒的氯己定溶液浓度
- A.0.1%
- B.0.2%
- C.0.5%
- D.1.0%
- E.1.5%
- 12.最可能含有静脉石的是
- A.血管瘤
- B.静脉畸形
- C.微静脉畸形
- D.动静脉的畸形
- E.混合型脉管畸形
- 13.晕厥发生时下列处理方法哪项是错误的
- A.停止注射
- B.让患者坐起
- C.松解衣领，保持呼吸道通畅
- D.氧气吸入
- E.静脉注射高渗葡萄糖
- 14.为了比较各国家，各地区龋齿的患病情况，WHO 规定的龋齿患病水平衡量标准是
- A.12 岁儿童的患龋率
- B.15 岁儿童的患龋率
- C.12 岁儿童的龋均
- D.15 岁儿童的龋均
- E.儿童的龋病发病率
- 15.口腔器材灭菌中安全系数最大的方法是
- A.化学蒸汽压力灭菌法
- B.高压蒸汽灭菌法
- C.干热灭菌法

- D.玻璃球灭菌法
E.化学试剂浸泡法
- 16.老年人口腔健康的目标不包括
- A.没有龋坏和牙周疾病
B.保持 20 颗功能牙
C.尽可能康复口腔功能
D.保持老年人独立生活处理能力
E.提高老年人生活质量
- 17.理想的牙刷刷毛应具有的特点是
- A.易吸水变软
B.刷毛端有孔
C.具有适当弹性
D.防霉
E.直径与长度成比例
- 18.人体氟最主要的来源是
- A.空气
B.饮水
C.植物性食物
D.动物性食物
E.氟化物的局部应用
- 19.下列改变中应视为口腔癌警告标志的是
- A.复发性口腔黏膜溃疡
B.牙龈反复红肿出血
C.口腔黏膜的红色斑块
D.患牙根尖区黏膜上反复肿胀流脓的瘻口
E.下唇反复发作的黏液腺囊肿
- 20.需要证明一种中药牙膏对牙周疾病的预防效果，实验设计中不包括
- A.人群选择
B.样本含量
C.实验分组
D.空白剂选择
E.历史常规资料分析
- 21.在口腔健康调查中由于调查对象的代表性差，导致调查结果与实际情况不符，这属于
- A.随机误差
B.无应答偏倚
C.选择性偏倚
D.检查者之间偏性
E.检查者本身偏性
- 22.属于窝沟封闭适应证的是
- A.患较多窝沟龋
B.牙面自洁作用好
C.患较多光滑面龋
D.牙面窝沟可疑龋
E.牙面窝沟已作充填

23.在对小学生进行口腔健康检查前,4名研究人员做了标准一致性检验,他们的Kappa值都在0.75~0.80之间。4名研究人员的检查可靠度为

- A.不合格
- B.中等
- C.优等
- D.完全可靠
- E.不能判断

24.关于牙挺使用时应遵循的原则,下列哪项是错误的

- A.使用时必须以手指保持防止滑脱
- B.拔除上颌智齿阻力较小,可以健康的邻牙为支点
- C.龈缘水平处舌侧骨板不应作为支点
- D.龈缘水平处颊侧骨板不应作为支点
- E.使用时注意力量的控制,不可使用过大力量

25.贝尔面瘫的治疗哪项是错误的

- A.贝尔面瘫多数预后较好,可不予治疗
- B.治疗原则以改善局部血液循环为主
- C.发病急性期不宜用强刺激疗法
- D.发病后应注意局部肌肉锻炼
- E.非手术治疗无效的患者可行手术治疗

26.以下哪种情况应暂缓拔牙

- A.妊娠的第4、5、6个月
- B.糖尿病者血糖150 mg/dl,尿糖(+),无酸中毒
- C.急性智齿冠周炎伴嚼肌间隙感染
- D.甲状腺功能亢进,治疗后心率低于100次/分
- E.高血压者血压控制在21.3~13.3 kPa(160/100 mmHg)

27.关于煮沸消毒法,哪种说法是错误的

- A.适用于耐热、耐湿物品
- B.可使刀刃锋利性受损
- C.消毒时间自浸入计算,一般15~20分钟
- D.一般煮沸时间应为15~20分钟
- E.加入2%碳酸氢钠,可缩短消毒时间

28.某患者上颌第三磨牙废用伸长,经常咬颊,欲拔除。在行上牙槽后神经组织麻醉时,正确的进针点为

- A.上颌第一磨牙远中颊侧前庭沟处
- B.上颌第三磨牙远中前庭沟底
- C.上颌第二磨牙远中颊侧前庭沟处
- D.上颌第二磨牙腭侧龈缘与腭中线连线的中外1/3处
- E.翼下颌韧带中点外3~4 mm处

29.一患者在正中颌位时其下颌切牙切缘咬在上颌切牙舌面的中1/3,则应诊断为

- A. I度深覆
- B. I度深覆盖
- C. II度深覆
- D. II度深覆盖
- E. III度深覆盖

30.为了在短时间内了解某市人群口腔健康状况，并估计在该人群中开展口腔保健工作所需的人力、物力，检查有代表性指数年龄组（5、12、15、35~44、65~74岁）人群的调查方法为

- A.预调查
- B.试点调查
- C.捷径调查
- D.普查
- E.抽样调查

31.在对老年人进行口腔健康检查时发现某老年人牙龈退缩的牙面中未患龋牙面有40个，患根龋的牙面10个，因根龋充填的牙面10个，该老年人根龋指数为

- A.20%
- B.25%
- C.33%
- D.37%
- E.40%

32.患者，男，78岁。在戴用全口义齿1周后诉左侧后牙经常咬腮。最可能的原因是

- A.左侧后牙覆盖过大
- B.左侧后牙覆盖过小
- C.左侧后牙工作侧干扰
- D.左侧后牙平衡侧干扰
- E.以上都不是

33.患者，男。因右侧腮腺腺淋巴瘤行右腮腺肿瘤及部分腺体切除术，术后3天发现患者不能鼓气，口角歪斜，其余无异常。可能原因是术中损伤了

- A.面神经颊支和下颌缘支
- B.面神经总干
- C.面神经颊支与颧支
- D.面神经颞支与颧支
- E.面神经上下颊支

34.患者，男。检查发现左侧口角下垂，口水长流，可能损伤的面神经部位是

- A.面神经颞支
- B.面神经颧支
- C.面神经颊支
- D.面神经下颌缘支
- E.面神经颈支

35.患者，35岁。口腔检查时，被要求做以下动作：下颌自然闭合到与上颌牙齿接触，并紧咬。检查发现，他口内的所有牙都保持接触，磨耗面对良好，此时，患者下颌所处的位置是

- A.牙尖交错
- B.牙尖交错位
- C.正中关系
- D.正中关系位
- E.肌接触位

36.女，30岁，因出现类似早孕症状两次到某县医院门诊就医，大夫简单检查后诊断为妇科炎症，但该女士服药多日症状未见缓解。半个月后，因突然阴道大出血和急腹症被送往医院抢救后确为宫外孕。该案例中，初诊医生可能违背的临床诊疗伦理要求是

- A.关心体贴,减少痛苦
- B.全面系统,认真仔细
- C.耐心倾听,正确引导
- D.尊重病人,心正无私
- E.举止端庄,态度热情

37.某女性患者,59岁。间断喘息发作5年,无明显规律,发作间期无不适。此次因“气喘6小时”急诊入院。查体:T 36.8℃,端坐呼吸,口唇发绀,双侧呼吸音低,呼气相显著延长,未闻及哮鸣音。临床诊断为支气管哮喘,治疗该病最有效的药物是

- A.沙丁胺醇
- B.色甘酸钠
- C.曲尼司特
- D.布地奈德
- E.氨茶碱

38.男,64岁。突发心悸4小时就诊。心电图示:P波消失,代之以f波,心室率130次/分,节律绝对不规则。为减慢心室率,应选择的药物是

- A.美托洛尔
- B.阿托品
- C.沙丁胺醇
- D.利多卡因
- E.新斯的明

39.患儿,男,5岁。近1年来双侧腮腺反复肿胀,消炎有效,近1个月发作频繁。以下哪项检查最有利于明确诊断

- A.CT检查
- B.B超检查
- C.唾液腺造影
- D.细针吸细胞学检查
- E.切取组织活检

40.X线检查见下颌升支部一单囊性透射影,内衬上皮在镜下表现为复层鳞状上皮,表面呈波状不全角化,基底细胞呈柱状,核呈栅栏状排列,上皮厚度较一致。最可能的病理诊断是

- A.含牙囊肿
- B.牙源性角化囊性瘤
- C.牙旁囊肿
- D.根尖周囊肿
- E.根侧囊肿

41.产妇临产前2~4小时内不宜使用的药物是

- A.哌替啶
- B.丙磺舒
- C.阿司匹林
- D.喷他佐辛
- E.布洛芬

42.吗啡对哪种疼痛的适应证最有效

- A.分娩阵痛
- B.颅脑外伤剧痛
- C.诊断未明的急腹症疼痛

D.癌症剧痛

E.感冒头痛

43.下列药物中具有抗心律失常、抗高血压及抗心绞痛作用的药物是

A.普萘洛尔

B.可乐定

C.氢氯噻嗪

D.硝酸甘油

E.利多卡因

44.下列哪种药物能防止和逆转慢性心功能不全的心室肥厚并能降低病死率

A.地高辛

B.米力农

C.氢氯噻嗪

D.硝普钠

E.卡托普利

45.肝素的抗凝血作用机制是

A.抑制凝血因子的合成

B.直接灭活各种凝血因子

C.加速抗凝血酶III灭活各种凝血因子的作用

D.激活纤溶酶

E.抑制血小板聚集

46.延缓肠道碳水化合物吸收的是

A.磺脲类降血糖药

B.双胍类降血糖药

C. α -葡萄糖苷酶抑制剂

D.噻唑烷二酮类

E.胰岛素

47.关于第三代头孢菌素的特点描述正确的是

A.对铜绿假单胞菌作用较弱

B.主要用于轻、中度呼吸道和尿路感染

C.对革兰阴性菌有较强的作用

D.对肾脏毒性较第一、二代头孢菌素大

E.对 β 内酰胺酶的稳定性较第一、二代头孢菌素低

48.3个颊尖大小相等的牙是

A.上颌第一乳磨牙

B.上颌第二乳磨牙

C.下颌第一乳磨牙

D.下颌第二乳磨牙

E.以上都不是

49.以下关于眶下间隙解剖特点的描述中，不正确的是

A.下界为上颌骨牙槽突

B.内界为鼻侧缘

C.上界为翼外肌下缘

D.外以颧肌为界

E.位于眼眶前部的下方

50. 下颌第一磨牙髓室顶最凹处位于
- A. 冠中 1/3
 - B. 冠颈 1/3
 - C. 颈缘
 - D. 根颈 1/3
 - E. 根中 1/3
51. 颞下颌关节紊乱病的患病率最高的年龄组是
- A. 10~19 岁
 - B. 20~30 岁
 - C. 31~40 岁
 - D. 41~50 岁
 - E. 51~60 岁
52. 颞下颌关节紊乱病的特殊检查中不包括
- A. 双侧许勒位（张口位）
 - B. 双侧许勒位（闭口位）
 - C. 关节上腔造影
 - D. 关节内镜检查
 - E. 关节内穿刺活检
53. 治疗三叉神经痛的首选药物是
- A. 氯硝西洋
 - B. 地塞米松
 - C. 苯妥英钠
 - D. 维生素 B



金英州医学
JINYINGJIE.COM

?储j



金英杰医学
JINYINGJIE.COM

E.卡马西平

54.关于贝尔面瘫的描述，哪项是正确的

- A.属于核上性面瘫
- B.多为面神经的急性化脓性炎症引起
- C.大多数患者预后较差
- D.常发病缓慢
- E.可由面部受凉引起

55.贝尔面瘫急性期的治疗方法不包括

- A.治疗原则以改善局部血液循环为主
- B.给予维生素 B1 肌注
- C.应用糖皮质激素联合抗病毒药物治疗
- D.急性期时间较短时，可不予治疗
- E.不宜用强刺激疗法

56.面部软组织出血采用压迫止血时，可供压迫相应区域的知名动脉是

- A.舌动脉
- B.面动脉
- C.甲状腺上动脉
- D.颌内动脉
- E.上下唇动脉

57.下述内固定方法中固定力最差的是

- A.金属丝骨间结扎法
- B.小型接骨板单皮质固定法
- C.动力加压板法
- D.拉力螺钉技术
- E.修复重建板

58.颧骨颧弓骨折后骨折块移位方向主要取决于

- A.骨折块上所附着咀嚼肌的牵引
- B.致伤外力的方向和大小
- C.骨折线的方向和倾斜度
- D.骨折的部位
- E.重力的影响

59.下列药物属于细胞毒素类抗癌药的是

- A.平阳霉素
- B.环磷酰胺
- C.5-氟尿嘧啶
- D.长春新碱
- E.肾上腺皮质激素

60.化疗药物最严重的不良反应是

- A.恶心呕吐
- B.厌食
- C.皮肤瘙痒
- D.骨髓抑制
- E.脱发

- 61.下列属于牙源性囊肿的是
- A.球上颌囊肿
 - B.鼻腭囊肿
 - C.鼻唇囊肿
 - D.正中囊肿
 - E.含牙囊肿
- 62.涎腺炎的主要感染途径是
- A.血源性感染
 - B.淋巴源性感染
 - C.逆行性感染
 - D.损伤性感染
 - E.医源性感染
- 63.腮腺扪诊的正确方法为
- A.以示、中、无名指3指提拉式扪诊为宜
 - B.以示、中、无名指3指平触为宜
 - C.双手双合诊
 - D.双指合诊
 - E.以上都不对
- 64.鼻翼由哪个突起形成
- A.中鼻突
 - B.侧鼻突
 - C.上颌突
 - D.下颌突
 - E.以上都不是
- 65.牙周炎中的早期病变，不包括
- A.B淋巴细胞不断增多
 - B.T淋巴细胞浸润
 - C.大量的中性粒细胞进入龈沟
 - D.胶原变性
 - E.结合上皮开始增生
- 66.观察釉质的组织学结构最常用
- A.磨片偏光显微镜观察
 - B.脱钙片光镜观察
 - C.脱钙片荧光显微镜观察
 - D.磨片普通光镜观察
 - E.磨片银染光镜观察
- 67.牙髓的细胞间质主要是
- A.胶原纤维
 - B.弹力纤维
 - C.嗜银纤维
 - D.胶原纤维和弹力纤维
 - E.胶原纤维和嗜银纤维
- 68.关于牙齿发育，错误的是
- A.牙胚由牙板及邻近的外胚间充质发育而来

- B.帽状期成釉器细胞分化为 3 层
C.多根牙的形成是由上皮隔的发育所决定的
D.最早形成的牙体组织为釉基质
E.牙胚是在成釉器的帽状期形成的
- 69.关于牙骨质细胞的描述，不正确的是
A.细胞为卵圆形
B.位于牙骨质陷窝内
C.有许多细长的胞质突起
D.邻近的牙骨质细胞突起相互吻合
E.功能是形成牙骨质
- 70.釉质新生线见于
A.恒切牙
B.恒尖牙
C.恒前磨牙
D.第一恒磨牙
E.第二恒磨牙
- 71.牙骨质与骨组织不同之处在于
A.层板状排列
B.有陷窝
C.能新生
D.无血管
E.有细胞
- 72.下列哪项不是牙源性角化囊肿复发的原因
A.囊肿沿骨小梁之间指状外凸性生长
B.囊肿上皮衬里高度增殖能力
C.纤维囊壁中含有微小囊肿
D.纤维囊壁中含有上皮团块
E.手术难以完整摘除
- 73.钟状期晚期成釉器外釉上皮的形态特点是
A.直线排列的低柱状细胞
B.直线排列的假复层柱状上皮
C.与牙囊组织无明显关系
D.皱褶样排列的低立方状细胞
E.皱褶样排列的高柱状细胞
- 74.严重的氟牙症的病理表现是
A.釉质表面粗糙，且有凹陷缺损
B.上前牙牙面有白垩状斑点
C.所有牙齿表面有白垩状斑点
D.部分牙齿出现黄褐色斑点
E.釉柱间区消失，釉质表面光滑
- 75.对患有不治之症且濒临死亡而又极度痛苦的患者，停止采用人工干预方式抢救而缩短患者痛苦的死亡过程称为
A.医生助死
B.积极安乐死

- C.消极安乐死
- D.自愿安乐死
- E.非自愿安乐死

76.下列说法符合我国人类辅助生殖技术伦理原则的是

- A.对已婚女性可以实施商业性代孕技术
- B.对离异单身女性可以实施商业性代孕技术
- C.对任何女性都不得实施代孕技术
- D.对自愿的单身女性可以实施代孕技术
- E.对已婚女性可以实施亲属间的代孕技术

77.普鲁卡因药液中加入肾上腺素的临床目的不包括

- A.延缓麻醉药物的吸收
- B.延长局部麻醉时间
- C.减少术区出血
- D.增加毒性反应
- E.增加镇痛效果

78.关于腺样囊性癌的叙述，错误的是

- A.最常见于下颌下腺，其次为腮部小涎腺
- B.颈淋巴结转移率低
- C.浸润性极强，易沿神经扩散
- D.易血行转移至肺
- E.不能依据有无骨质破坏来判断颌骨是否被肿瘤侵犯

79.腮腺多形性腺瘤切除术应采取的方案是

- A.沿包膜摘除肿瘤，保留面神经
- B.包膜外正常组织处切除肿瘤，不保留面神经
- C.深叶肿瘤应切除肿瘤及全腮腺，均保留面神经
- D.浅叶肿瘤切除肿瘤及浅叶，保留面神经
- E.肿瘤及周围部分腮腺组织切除，不保留面神经

80.肌上皮细胞

- A.包绕分泌管表面
- B.位于基底膜下方
- C.主要具有分泌功能
- D.可能为上皮来源
- E.以上都不是

81.正常前牙切咬，根据支点、力点和重点的位置，形成的杠杆是

- A. I 类杠杆
- B. II 类杠杆
- C. III 类杠杆
- D. I、II 类杠杆交替
- E. I、III 类杠杆交替

82.多发生畸形中央尖的前磨牙是

- A.上颌第一前磨牙
- B.上颌第二前磨牙
- C.下颌第一前磨牙
- D.下颌第二前磨牙

E.上颌第一、第二前磨牙

83.恒牙建立初期一个重要的决定因素是

A.建的动力平衡

B.种族

C.遗传

D.后天环境

E.习惯

84.上颌体的后面参与构成

A.眶上缘

B.鼻腔

C.颞窝

D.口腔顶

E.翼腭窝

85.下颌骨髁突的结构特点是

A.内外径长，前后径短；前斜面大，后斜面小

B.内外径长，前后径短；前、后斜面大小相同

C.内外径长，前后径短；前斜面小，后斜面大

D.内外径短，前后径长；前斜面小，后斜面大

E.内外径短，前后径长；前、后斜面大小相同

86.以下不是下颌骨薄弱部位的结构是

A.正中联合

B.颞孔区

C.下颌角

D.下颌小舌

E.髁突颈部

87.下面哪项不是覆、覆盖的重要生理意义

A.咀嚼运动时保持接触关系

B.减少侧方运动时干扰

C.有利于提高咀嚼效能

D.保护唇颊侧软组织

E.保护舌

88.与咬肌间隙没有直接相通的组织间隙是

A.翼颌间隙

B.咽旁间隙

C.颊间隙

D.颞间隙

E.颞下间隙

89.上颌神经的翼腭窝段发出的分支不包括

A.颞神经

B.翼腭神经

C.上牙槽后神经

D.上牙槽前神经

E.腭前神经

90.在面侧深区从翼外肌两头之间穿出的神经为

- A.咬肌神经
- B.翼内肌神经
- C.下牙槽神经
- D.颊神经
- E.耳颞神经

91.颞孔的解剖位置在

- A.下颌颞部正中联合处前庭沟底
- B.下颌第一双尖牙牙根下方
- C.下颌第一磨牙牙根下方
- D.下颌外支内侧乙状切迹下方 1~1.5 cm 处
- E.下颌尖牙牙根下方

92.以下不属于乳牙特点的是

- A.牙冠相对短小
- B.颈嵴明显
- C.乳牙牙冠颜色比恒牙白
- D.乳牙的根干比恒牙长
- E.乳切牙根尖向唇侧弯曲

93.上皮层中胞质内含嗜碱性透明角质颗粒的细胞是

- A.角化层
- B.颗粒层
- C.棘层
- D.基底层
- E.黑色素细胞

94.复层鳞状上皮由表层向内的排列顺序为

- A.颗粒层、角化层、棘层和基底层
- B.角化层、颗粒层、棘层和基底层
- C.颗粒层、棘层、角化层和基底层
- D.基底层、棘层、颗粒层和角化层
- E.基底层、角化层、棘层和颗粒层

95.面部发育异常出现于

- A.胚胎第三周至第四周
- B.胚胎第六周至第七周
- C.胚胎第九周
- D.胚胎第十周
- E.胚胎第六个月

96.下列哪项是决定牙形状的重要因素

- A.成釉器
- B.牙乳头
- C.牙囊
- D.外胚间充质
- E.牙板

97.拔牙创的检查与处理, 错误的是

- A.应检查拔除的牙是否完整
- B.应检查拔除的牙根数目是否符合

- C.刮除拔牙创内肉芽组织
- D.复位扩大的牙槽窝
- E.将消毒纱布填入牙槽窝

98.上颌阻生第三磨牙拔除的适应证不包括

- A.牙本身龋坏
- B.与邻牙间食物嵌塞
- C.无对颌牙而下垂
- D.完全埋于骨内无症状者
- E.咬颊或摩擦颊黏膜

99.发生颌骨放射性骨坏死的临界放射剂量指标为

- A.30~50 Gy
- B.60~80 Gy
- C.90~10 Gy
- D.120~140 Gy
- E.100 Gy

100.关于结核性颈淋巴结炎的叙述,错误的是

- A.常见于儿童和青年,轻者仅有淋巴结肿大而无全身症状
- B.同时有肺、肾、肠、骨等器官的结核病变或病史
- C.淋巴结较硬,可单个或多个成串或彼此粘连成团
- D.皮肤表面常有红、热及明显压痛,扪之可有波动感
- E.形成脓肿破溃后,瘰管常经久不愈

101.某患者车祸颌面部损伤 3 小时,伤后无昏迷和呕吐史。检查神志清楚,脉弱速,无呼吸困难,下前牙多颗可以整体摇动,无张口困难,舌中三分之一裂伤,出血明显,口底肿胀。止血有效的方法是

- A.结扎颈外动脉
- B.压迫颈总动脉
- C.纱布压迫止血
- D.行清创缝合术
- E.注射药物止血

102.患者,男,55岁,近三个月来始有左颊部阵发性疼痛,并向外耳道放射。自患病来常不敢洗脸、刷牙,常患口炎,牙石堆积,身体消瘦。以下哪种治疗方法是错误的

- A.手术治疗
- B.服用卡马西平
- C.封闭疗法
- D.理疗
- E.口服七叶连

103.患者,男,65岁,因舌部肿物半年入院,查体见肿物位于左舌中部 1/3 侧靠近舌侧缘,肿物大小约 2.5 cm×2.5 cm,突出于表面,呈菜花状,右颈部扪及淋巴结为明确诊断,需要进一步检查,最有意义的是

- A.颈部 B 超
- B.头颈部 CT
- C.颌骨 X 片
- D.头颈部 MRI
- E.活检

104.患者，男，55岁，因右上颌牙痛3天，右侧眼下，鼻侧肿胀1天而就诊，检查：右侧上颌尖牙远中深龋，探(-)，叩(++)，无松动，前庭沟肿胀变浅，同侧鼻侧，眶下区肿胀明显，局部皮温增高，压痛和波动感存在，眼裂变小。体温40℃，食欲下降，精神萎靡。该患者最有可能的诊断是

- A.右上颌骨骨髓炎
- B.右上颌窦化脓性炎症
- C.右侧眶下间隙感染
- D.右上颌窦肿瘤继发感染
- E.右鼻侧皮肤感染

105.患者，男，50岁。半天前打哈欠后开闭口困难，诊断为右下颌关节前脱位。下列描述的体征中哪项是错误的

- A.前牙开，流涎
- B.颞部左偏、面型变长
- C.右耳屏前凹陷，右髁突前移至颞弓下
- D.下牙中线偏右
- E.左髁突后移

106.患者，男，32岁。拟拔除右下智齿。行局部麻醉，采用含肾上腺素普鲁卡因5mL行局麻注射后，患者即感到心悸、头晕、头痛、脉搏快而有力、血压升高，口唇苍白。此情况属于

- A.过敏反应
- B.晕厥
- C.癔症
- D.中毒反应
- E.肾上腺素反应

(107~109题共用题干)

某男青年因牙松动，投照牙片，有异常所见，改照下颌曲面体层片，发现左下颌升支及下颌角前部有多房性影像。

107.符合多房性角化囊肿X线影像表现的应是

- A.多囊透影区大小相差不大
- B.多囊透影区大小相差悬殊
- C.多囊透影区呈火焰状
- D.多囊透影区呈蜂窝状
- E.多囊透影区呈皂泡状

108.角化囊肿内含物应是

- A.黄白色油脂样角化物
- B.琥珀色奶油样液体
- C.暗红血样液体
- D.淡黄半透明液体
- E.淡黄透明液体

109.关于角化囊肿的说法中错误的是

- A.囊壁薄、刮治不易干净
- B.可转变为成釉细胞瘤
- C.有卫星囊肿或多发现象
- D.颌骨膨隆明显，以颊侧膨隆为主

E.上、下颌骨均可发生，下颌多见

(110~112 题共用题干)

患者女性，50岁左腮腺区反复肿胀3年，平时有胀感，口内有咸味。

110.检查患者腮腺导管口时，较符合慢性阻塞性腮腺炎的体征是

- A.清亮唾液
- B.无唾液分泌
- C.导管口无红肿
- D.棕色唾液
- E.“雪花样”唾液

111.较符合慢性阻塞性腮腺炎的病史是

- A.无自觉症状
- B.肿胀消长与进食有关
- C.腮腺区有枣样大小肿物
- D.耳前放射痛
- E.患者面颊麻木

112.较符合慢性阻塞性腮腺炎的X线造影表现为

- A.主导管移位，分支导管呈“抱球状”
- B.主导管扩张
- C.腺内分支导管变细
- D.腺内有占位性病变
- E.主导管中断，造影剂外溢

(113~115 题共用题干)

男，36岁。左下智牙冠周组织反复肿痛3年余，加重1周，伴张口受限，检查：双侧面部不对称。左侧咬肌区弥漫性肿胀，局部疼痛明显，开口度仅一指，左侧下颌智牙未完全萌出。同侧颈上部可触及多个肿大，压痛的淋巴结。

113.为明确诊断，首选的影像学检查是

- A.B超
- B.曲面体层片
- C.三维螺旋CT
- D.增强CT
- E.MRI

114.影像学检查在左下颌角咬肌附着区最不可能出现

- A.骨皮质增厚
- B.明显骨膜反应
- C.骨质从中央向外周呈“蚕食样”破坏
- D.骨髓腔内局限性破坏
- E.骨皮质表面凹坑样改变

115.X线片显示左下颌角部位有死骨形成,正确的诊断是

- A.左下颌智牙冠周炎急性发作
- B.左下颌骨慢性骨髓炎
- C.左下颌骨中央性骨髓炎
- D.左下颌骨慢性骨髓炎急性发作
- E.左下颌骨急性骨髓炎

(116~118 题共用题干)

男，57岁。2个月前因有右侧舌部溃疡伴疼痛就诊，口服维生素和漱口水含漱无效。检查：右舌腹与舌缘交界处可见一约1.0 cm×1.5 cm溃疡面。表面有坏死组织，边缘突起呈火山口状。边界不清，触痛明显。溃疡正对一边缘锐利残根。右侧下颌下可触及约2 cm×1 cm大小淋巴结，活动度差，无压痛。

116.最可能的诊断是

- A.右舌缘黏膜创伤性溃疡
- B.右舌根黏膜创伤性溃疡
- C.右舌缘黏膜鳞状细胞癌
- D.右舌根黏膜鳞状细胞癌
- E.右舌体黏膜鳞状细胞癌

117.下颌下肿大淋巴结应考虑为

- A.正常淋巴结
- B.急性淋巴结炎
- C.淋巴结转移癌
- D.结核性淋巴结炎
- E.反应性淋巴结增生

118.下一步进行的诊疗措施是

- A.查血常规，无手术禁忌后，行病变局灶切除活检术
- B.查血常规，行病变切取活检术，磨除残根的锐利边缘
- C.查血常规及肿瘤标志物、胸部X线片及B超
- D.查血常规，X线牙片、B超，肿瘤标志物筛查
- E.立即拔除残根，溃疡不做特殊处理，待其自愈

(119~120题共用题干)

女，43岁，右下颌后牙多个残根，风湿性心脏病10余年，二尖瓣狭窄，心功能II级。

119.对此患者施行牙拔除术时需慎重，否则容易引起严重并发症是

- A.干槽症
- B.颊间隙感染
- C.口腔上颌窦瘘
- D.颌下间隙感染
- E.亚急性细菌性心内膜炎

120.对于该患者最佳的治疗方案是

- A.分次拔除患牙，术前预防性使用抗生素
- B.分次拔除患牙，术后预防性使用抗生素
- C.分次拔除患牙，术前术后预防性使用抗生素
- D.一次拔除全部患牙，术前预防性使用抗生素
- E.一次拔除全部患牙，术前术后预防性使用抗生素

(121~123题共用题干)

患者男性，24岁，右下后牙区胀痛，进食吞咽时加重4天。1天前出现局部自发性跳痛，张口受限。查右面颊部、下颌角区轻度肿胀，张口度二指，左下第三磨牙垂直低位阻生，表面牙龈红肿，新形成的龈袋内溢脓，咽侧壁稍充血、无明显压痛。

121.此患者目前的诊断是

- A.急性冠周炎
- B.急性根尖炎
- C.右咽旁间隙感染

D.右咬肌间隙感染

E.牙周脓肿

122.针对的处理方案,最合适的是

A.局部切开引流

B.龈瓣切除术

C.局部冲洗上药

D.仅口服或肌内注射抗生素

E.拔除

123.此患者如出现明显张口受限,以下颌角为中心出现肿胀、压痛。此时应考虑出现了

A.颊间隙感染

B.咬肌间隙感染

C.腮腺区淋巴结炎

D.颌下间隙感染

E.翼颌间隙感染

(124~126 题共用题干)

某女性患者,29岁,因意外事故造成颌面外伤,入院检查后发现外耳道流血性液体,渐转清亮液体。

124.该液体很可能是

A.血液

B.脑脊液

C.组织渗出液

D.外耳道分泌物

E.其他

125.该液体对下列哪类脑损伤有诊断意义

A.脑震荡

B.硬脑膜外血肿

C.颅中窝骨折

D.颅前窝骨折

E.脑挫裂伤

126.针对该患者应如何治疗

A.先保守治疗

B.姿势引流

C.抗炎治疗,预防感染

D.保持外耳道通畅、干净

E.手术治疗

(127~129 题共用备选答案)

A.注射点过高

B.针尖刺入过深

C.针尖刺入过前

D.针尖刺入过后

E.麻醉药注射入血管内

127.下牙槽神经阻滞麻醉时发生面瘫的主要原因

128.腭前神经阻滞麻醉时出现恶心或呕吐,可能是

129.上牙槽后神经阻滞麻醉时刺破翼静脉丛引起血肿,可能是由于

(130~132 题共用备选答案)

- A.张口受限，咀嚼时痛，口内上颌结节后方有压痛
- B.张口受限，吞咽时痛，悬雍垂偏向健侧
- C.张口受限，咀嚼时痛加剧，并向耳颞部反射
- D.张口极度困难，患侧下颌支后缘内侧皮肤肿胀并有深部压痛
- E.牙关紧闭，颈强直

130.翼下颌间隙感染

131.颞下间隙感染

132.咽旁间隙感染

(133~134 题共用备选答案)

- A.近中颊侧
- B.近中舌侧
- C.远中颊侧
- D.远中舌侧
- E.第五牙尖

133.上颌第一磨牙髓角最高处位于

134.下颌第二磨牙髓角最高处位于

(135~137 题共用备选答案)

- A.卵圆孔
- B.圆孔
- C.眶上裂
- D.眶下孔
- E.茎乳孔

135.下颌神经出颅的位置是

136.上颌神经出颅的位置是

137.面神经出颅的位置是

(138~140 题共用备选答案)

- A.管间侧支
- B.根管侧支
- C.根尖分歧
- D.根尖分叉
- E.侧孔

138.双根管型相邻根管之间的交通支称为

139.主根管存在，根管在根尖部细小的分支称为

140.发自根管的细小分支，与根管成垂直角度，贯穿牙本质和牙骨质通向牙周膜的结构称为

(141~143 题共用备选答案)

- A.摇动
- B.扭转
- C.分根
- D.去骨
- E.分冠

141.拔除下颌中切牙主要使用的方法是

142.拔除上颌中切牙主要使用的方法是

143.拔除上颌第一磨牙残根主要使用的方法是

(144~145 题共用备选答案)

- A.6-磷酸葡萄糖脱氢酶
- B.丙酮酸脱氢酶
- C.心肌酶
- D.NADH 脱氢酶
- E.葡萄糖-6-磷酸酶

144.属于磷酸戊糖通路的酶是

145.属于糖异生的酶是

(146~148 题共用备选答案)

- A.起自釉质牙本质界，贯穿牙釉质全层而达牙的表面的柱状结构
- B.低倍镜下可见自釉质牙本质界向外，沿釉质形成方向环形排列，包绕牙尖的线
- C.垂直于牙面，有的停止于牙釉质内，有的达釉质牙本质界的一薄层板状结构
- D.起自釉质牙本质界，向牙表面散开，呈草丛状的结构
- E.位于釉质牙本质界交界处，在牙尖部较多见的纺锤状结构

146.釉板

147.釉丛

148.釉梭

(149~150 题共用备选答案)

- A.含氟牙膏
- B.氟饮水
- C.氟盐
- D.氟片
- E.氟滴剂

149.1 岁以下儿童最适宜选择的氟防龋措施是

150.较易推广的氟防龋措施是

金英州医学
JINYINGJIE.COM